

EDITORIAL

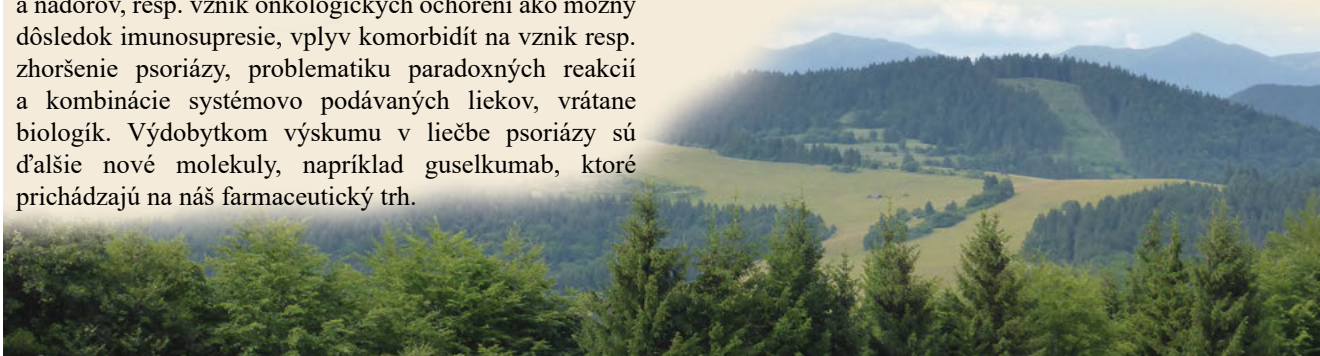
Vážení čitatelia,

napriek tomu, že v poslednom desaťročí boli zaznamenané zásadné pokroky vo výskume patogenézy a liečby psoriázy ako aj so psoriázou asociovaných ochorení, stále je v tejto problematike čo skúmať. Napríklad ďalší výskum patogenézy psoriázy a vývoj ďalších liekov, liečbu niektorých ťažkých foriem resp. problematických lokalizácií psoriázy, problematiku biosimilars, spúšťací superantigén a jeho odstránením eliminácia kliniky psoriázy (liek, beta haemolytický streptokok), genetiku psoriázy a vzťah ku rodine, vplyv biologickej liečby na graviditu, vplyv psoriázy na vznik komorbidít, infekcií a nádorov, resp. vznik onkologických ochorení ako možný dôsledok imunosupresie, vplyv komorbidít na vznik resp. zhoršenie psoriázy, problematiku paradoxných reakcií a kombinácie systémovo podávaných liekov, vrátane biologík. Výdobytkom výskumu v liečbe psoriázy sú ďalšie nové molekuly, napríklad guselkumab, ktoré prichádzajú na náš farmaceutický trh.

Sme pred dovolenkovým obdobím, s čím sa spájajú letné mesiace. Radosť z dlho očakávaného oddychu v krásnej prírode Slovenska nám žiaľ môžu výrazne skomplikovať kliešte, ktoré, ako sa ukazuje, sú už všade prítomné, dokonca aj vo vysokohorských polohách. S kliešťami prichádzajú aj veľmi závažné ochorenia, ako sú kliešťová encefalitída a borelióza. Touto problematikou sa tiež v prezentovanom čísle zaoberáme.

Teda zaželajme si letnú pohodu a veľa krásnych zážitkov a spomienok, aby sme sa na jeseň bez akejkoľvek ujmy na zdraví opäť odpočinutí vrátili do práce.

redakčná rada



OBSAH

3	<p>Guselkumab, prvý inhibitor interleukínu 23 schválený v liečbe ložiskovej psoriázy Guselkumab, the First Inhibitor of Interleukin 23, Approved in the Treatment of Plaque Psoriasis Kampe, T.</p>
10	<p>Apremilast - nové terapeutikum v liečbe psoriázy Apremilast – a New Therapeutic Way in the Treatment of Psoriasis Jandová, M.</p>
13	<p>Ojedinelý prípad hemodialyzovaného pacienta so závažnou formou psoriázy na biologickej liečbe sekukinumabom A Unique Case of a Haemodialysis Patient with a Severe Form of Psoriasis in the Biological Treatment with Secukinumab Urbanček, S., Bieliková, M., Štovčík, T.</p>
18	<p>Disekujúca celulitída kapilícia a asociované ochorenia tetrády folikulárnej oklúzie Dissecting Cellulitis of the Scalp and association with tetrad follicular occlusion diseases Pěčová, K., Vorčáková, K.</p>